

# INKONTINENCIA MOČU U DIEŤAĽA S URETER TRIPLEX A EKTOPICKÝM VYÚSTENÍM MOČOVODU



MUDr. Jaroslav Molčan

Urologická klinika, Univerzitná nemocnica Martin

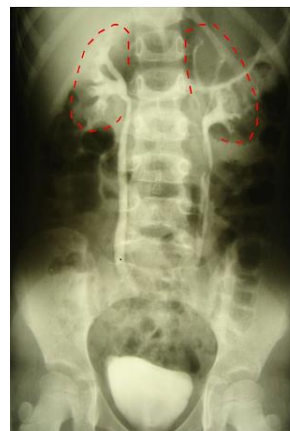**CIEĽ:** Prezentovať kazuistiku – vzácnu sa vyskytujúcu anomáliu - ureter triplex s ektopickým vyústením močovodu

**MATERIÁL:** U 6-ročného dievčaťa bol od narodenia pozorovaný kontinuálny denný a nočný únik moču, nemala "suchý interval". Dieťa inak močilo normálne. Neprekonalo infekciu močových ciest. Nemalo problémy so stolicou. Neboli zistené iné ochorenia. Neurologický nález bol v norme.

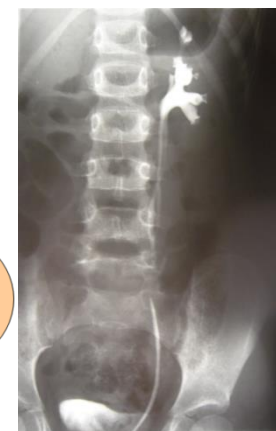**METÓDY:** Fyzikálny nález bol v norme, ale pri aspexii vulvy bolo vidieť slabý únik moču z oblasti uretry, ale presné miesto odkiaľ moč unikal sa nedalo identifikovať. Ultrasonografické vyšetrenie obličiek a močového mechúra bolo normálne. Intravenózna urografia ukázala normálnu morfológiu vpravo. Vľavo sa zobrazil dolný segment obličky s kalichami, panvičkou a odstupujúcim zdvojeným močovodom a súčasne sa slabšie zobrazili 2 samostatné kalichy v strednej a hornej časti obličky. Pri cystoskopii sme zistili 2 ústia v močovom mechúri (po jednom na každej strane v správnej lokalizácii). Súčasne bolo nájdené ektopické vyústenie močovodu - sub-sfinktericky na ľavej strane uretry. Ľavé ústie v mechúri sme nasondovali a pri retrográdnej ureteropyelografii sa znázornil dolný segment obličky a jeden kalich v strednej časti obličky, taktiež 2 močovody spájajúce sa v strednej časti – ureter fissus. Taktiež sme nasondovali ektopické ústie močovodu a pri retrográdnej ureterografii sa znázornil horný kalich s močovodom vyúsťujúcim v oblasti uretry.

**VÝSLEDKY:** Nález sme vyhodnotili ako ureter triplex (II. typ podľa Smithovej klasifikácie) so sub-sfinkterickým vyústením močovodu horného kalichu, ktorý bol príčinou neustáleho úniku moču - ureterickej inkontinencie. Ako terapeutický postup sme zvolili hemiureteronefektómiu horného segmentu prislúchajúcemu ektopickému močovodu. Od výkonu je dieťa bez úniku moču. Nedošlo ku žiadnym komplikáciám.

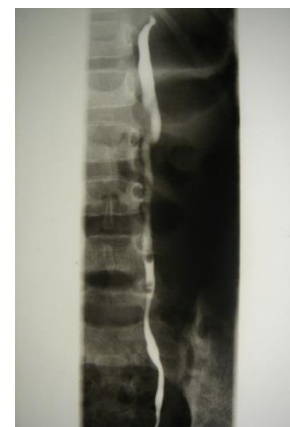**ZÁVER:** U dievčat s kontinuálnym únikom moču, napriek normálnemu močeniu musíme myslieť na možnosť sub-sfinkterického vyústenia močovodu – ektopiu močovodu. Ektopický močovod zvyčajne drénuje horný segment zdvojeného kalicho-panvičkového systému – zdvojenie býva prítomné asi v 70 % prípadov. Menej často nie je prítomná duplicita a močovod drénuje obličku, ktorá však často býva hypoplastická, alebo dysplastická. Veľmi raritnou je triplicitita močovodu s ektopickým vyústením jedného z nich.



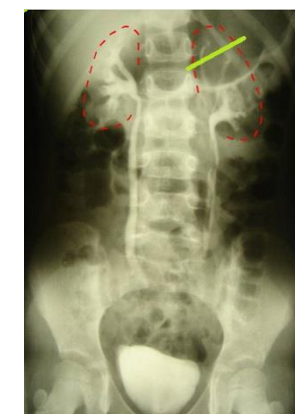
Intravenózna urografia



Cystoskopia, sondáž ľavého ústia, retrográdna ureteropyelografia, vľavo ureter fissus dolného segmentu



Cystoskopia, sondáž ektopického ústia, retrográdna ureterografia vľavo močovodu horného segmentu



Hemiureteronefektómia horného segmentu obličky vľavo